

ÜBERSICHTSARBEIT

Ursachen und frühzeitige Diagnostik von Vitamin-B₁₂-Mangel

Wolfgang Herrmann, Rima Obeid

ZUSAMMENFASSUNG

Einleitung: Vitamin-B₁₂-Mangel ist weit verbreitet. Zu den Risikogruppen gehören ältere Personen, Vegetarier, Schwangere sowie Patienten mit Nieren- oder intestinalen Erkrankungen. Die neurologischen Symptome des Vitamin-B₁₂- Mangels sind unspezifisch und können irreversibel sein. Eine frühzeitige Diagnostik ist daher wichtig, wobei sensitive und möglichst spezifische Marker des Vitamin-B₁₂- Mangels zu verwenden sind.

Methoden: Übersichtsarbeit auf der Basis einer selektiven Literaturrecherche.

Ergebnisse und Diskussion: Gesamt-Vitamin-B₁₂ im Serum ist ein später, relativ unsensitiver und unspezifischer Biomarker des B₁₂-Mangels. Holotranscobalamin (Holo-TC), auch als aktives B₁₂ bezeichnet, ist der früheste Laborparameter des B₁₂-Mangels. Methylmalonsäure (MMA) ist ein funktioneller B₁₂-Marker, der bei leerem B₁₂-Speicher ansteigt. Erniedrigtes Holo-TC zeigt allein bereits die Entleerung der B₁₂-Speicher, das heißt eine negative B₁₂-Bilanz, an. Im Zusammenhang mit erhöhtem MMA und Homocystein ist es Indikator für einen metabolisch manifesten B₁₂-Mangel. Dabei können klinische Symptome noch fehlen. Die diagnostische Verwendung von Holo-TC erlaubt therapeutische Schritte, bevor irreversible neurologische Schäden auftreten. Da die ersten klinischen Anzeichen eines B₁₂-Mangels unspezifisch sind, sollten sich Risikogruppen regelmäßig alle zwei bis drei Jahre untersuchen lassen. Aufgrund ausstehender randomisierter kontrollierter Studien haben die diagnostischen wie therapeutischen Vorschläge Empfehlungscharakter.

Dtsch Arztebl 2008; 105(40): 680–5
DOI: 10.3238/arztebl.2008.0680

Schlüsselwörter: Vitamin B₁₂, neurologische Diagnostik, Diagnosteststellung, Therapiekonzept, Homocystein

Vitamin-B₁₂-Mangel tritt in der Bevölkerung häufiger auf als bisher angenommen (1, 2). Da ein B₁₂-Mangel zu irreversiblen neurologischen Schädigungen führen kann, ist eine frühzeitige Diagnose erforderlich (3, e1, e2). In den letzten Jahren sind neue und sensitive labordiagnostische Marker für den Vitamin-B₁₂-Status verfügbar geworden. Deshalb ist es wichtig, den Stellenwert des Vitamin B₁₂ als Marker für den Vitamin-B₁₂-Status zu revidieren. Dieser Artikel beschreibt Ursachen und Folgen eines Vitamin-B₁₂-Mangels und stellt die zurzeit verfügbaren Labormarker zur Diagnostik einer Vitamin-B₁₂-Mangelerkrankung vor.

Die Erforschung des Vitamin B₁₂ (Cobalamin) begann bereits 1926, als George Minot und William Murphy entdeckten, dass die perniziöse Anämie mit großen Lebermengen in der Nahrung therapierbar ist. Vitamin B₁₂ wird ausschließlich in Mikroorganismen synthetisiert und ist für die Menschen ein essenzieller Bestandteil bei der Methylgruppenübertragung und der Zellteilung. Das Vitamin ist wesentlich an der Proliferation, Reifung und Regeneration von Nervenzellen beteiligt. Zusammen mit Folsäure sorgt es als enzymatisch essenzieller Kofaktor des Homocystein-Stoffwechsels für einen niedrigen Homocystein-Spiegel.

Methoden

Diese Übersichtsarbeit basiert auf einer Aufarbeitung selektiv recherchierter Literatur. Hierzu wurde die Datenbank Pubmed nach den folgenden Schlüsselwörtern durchsucht: „diagnosing vitamin B₁₂ deficiency“, „symptoms of vitamin B₁₂ deficiency“, „metabolic markers of vitamin B₁₂ deficiency“. Die Autoren benutzten für ihre wissenschaftliche und klinische Arbeit anerkannte Referenzen.

Ergebnisse und Diskussion

Transport und metabolische Funktion des Vitamins B₁₂

Vitamin B₁₂ ist einerseits Kofaktor der L-Methylmalonyl-CoA-Mutase, wo es als Desoxyadenosylcobalamin an der Isomerisation von L-Methylmalonyl-CoA zu Succinyl-CoA beteiligt ist. Andererseits ist es als Methylcobalamin Kofaktor der Methionin-Synthase (e3). Dieses Enzym überträgt bei der Synthese von Methionin eine Methylgruppe des 5-Methyltetrahydrofolats auf Homocystein. Bei intrazellulärem Cobalaminmangel kommt es daher zum Anstieg von Methylmalonsäure (MMA) und von Homocystein im Blutplasma.

Universitätsklinikum des Saarlandes, Klinische Chemie und Laboratoriumsmedizin/Zentrallabor, Homburg/Saar: Prof. Dr. med. habil. Dr. rer. nat. Herrmann, Dr. rer. med. Obeid

Vitamin B₁₂ aus der Nahrung wird im Magen durch Pepsin und Salzsäure aufgeschlossen, lagert sich an R-Binder-Proteine (Haptocorrine) an und wird im intestinalen Lumen in einem pH-abhängigen Prozess auf den Intrinsic Factor (IF) übertragen. Im unteren Ileumabschnitt bindet der IF-B₁₂-Komplex an IF-Rezeptoren auf der Membranoberfläche der Enterozyten und wird dann durch die Ileummembran transferiert. Vitamin B₁₂ wird in den Enterozyten freigesetzt und auf Transcobalamin II (TC) übertragen (Grafik 1). Der B₁₂-TC-Komplex, als Holotranscobalamin (Holo-TC) bezeichnet, gelangt in die Blutbahn und zirkuliert dort bis zu seiner zellulären Aufnahme. Maximal 30 % des zirkulierenden B₁₂ sind an TC gebunden, das das metabolisch aktive B₁₂ darstellt. Das Haptocorrin-gebundene Vitamin B₁₂ dient in erster Linie dem Rücktransport von überschüssigem Vitamin B₁₂ zur Leber.

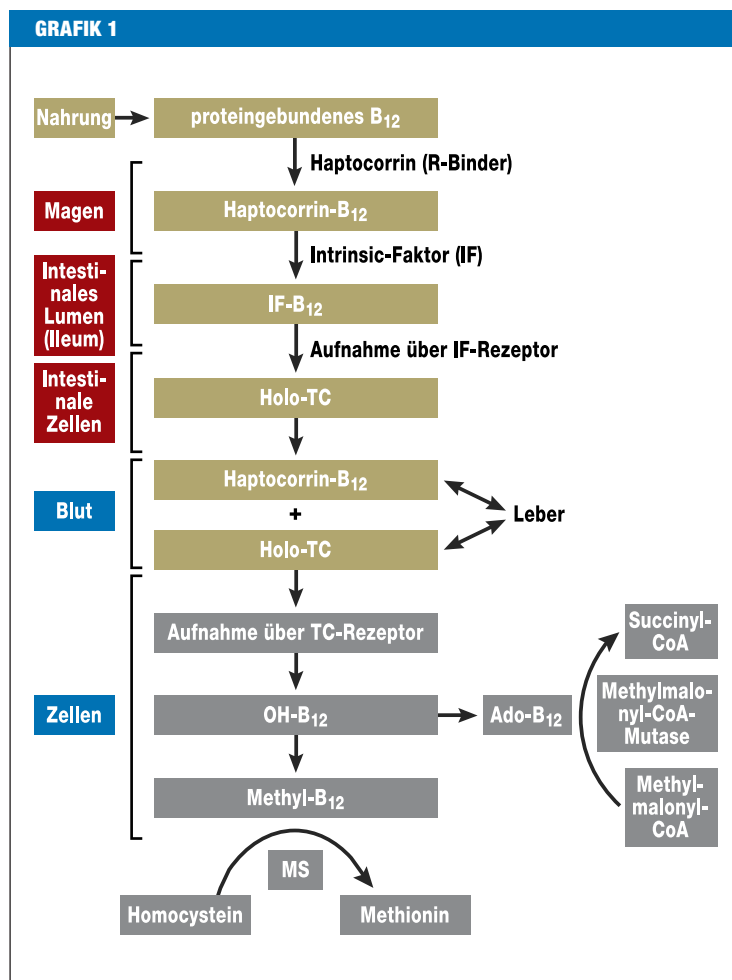
Moderne Biomarker für metabolischen Vitamin-B₁₂-Mangel

Gesamt-Vitamin-B₁₂ wird derzeit in der Diagnostik als Parameter der ersten Wahl kostengünstig eingesetzt, hat aber eine limitierte Spezifität und Sensitivität, vor allem bei Personen mit Vitamin-B₁₂-Konzentrationen < 400 pmol/L (e4, 4). Bei einer Gesamt-Vitamin-B₁₂-Konzentration im unteren Referenzbereich zwischen 156 bis 400 pmol/L kann ein Vitamin-B₁₂-Mangel nicht ausgeschlossen werden. Auch bei Personsn mit B₁₂-Konzentrationen im Referenzbereich (> 156 pmol/L) können klinische Zeichen eines Vitamin-B₁₂- Mangels auftreten (5). Personen mit normalen Vitamin-B₁₂-Spiegeln können bereits erhöhte MMA-Konzentrationen (> 300 nmol/L) und erniedrigte Holo-TC-Spiegel (< 35 pmol/L) infolge eines intrazellulären, metabolisch manifesten (funktionellen) Vitamin-B₁₂-Mangels aufweisen (4). Umgekehrt sind auch normale MMA-Spiegel bei erniedrigten Vitamin-B₁₂-Konzentrationen als falschpositiver Befund möglich.

Ein erniedrigter Holo-TC-Spiegel im Serum gilt als frühester Marker eines B₁₂-Mangels und ist ein Hinweis darauf, dass der Körper über nicht ausreichend verwertbares Vitamin B₁₂ verfügt und die B₁₂-Speicher sich aufgrund der negativen Vitamin-B₁₂-Bilanz bereits leeren (4). In diesem Stadium werden klinische oder hämatologische Symptome noch nicht beobachtet.

Ein erniedrigtes Holo-TC zusammen mit erhöhtem MMA und Homocystein sind indikativ für einen metabolisch manifesten B₁₂-Mangel. Bei diesem können bereits klinische Anzeichen vorliegen oder auch noch fehlen – der Patient kann dementsprechend noch ohne klinische Auffälligkeiten sein (6). Der metabolisch manifeste B₁₂-Mangel kann sich aber beispielsweise bereits negativ auf den Knochenstoffwechsel auswirken und zur Stimulation von Osteoklasten führen (7). Die Prävalenz eines klinisch bedeutsamen B₁₂-Mangels ist nicht genau bekannt, weil die Symptomatik eines B₁₂-Mangels ein weites Spektrum umfasst und mit den neuen Markern deutlich häufiger ein Vitaminmangel erkannt wird.

Die MMA-Bestimmung ist teuer und erfordert spezielle Geräte wie Massenspektrometer. Der Holo-TC-



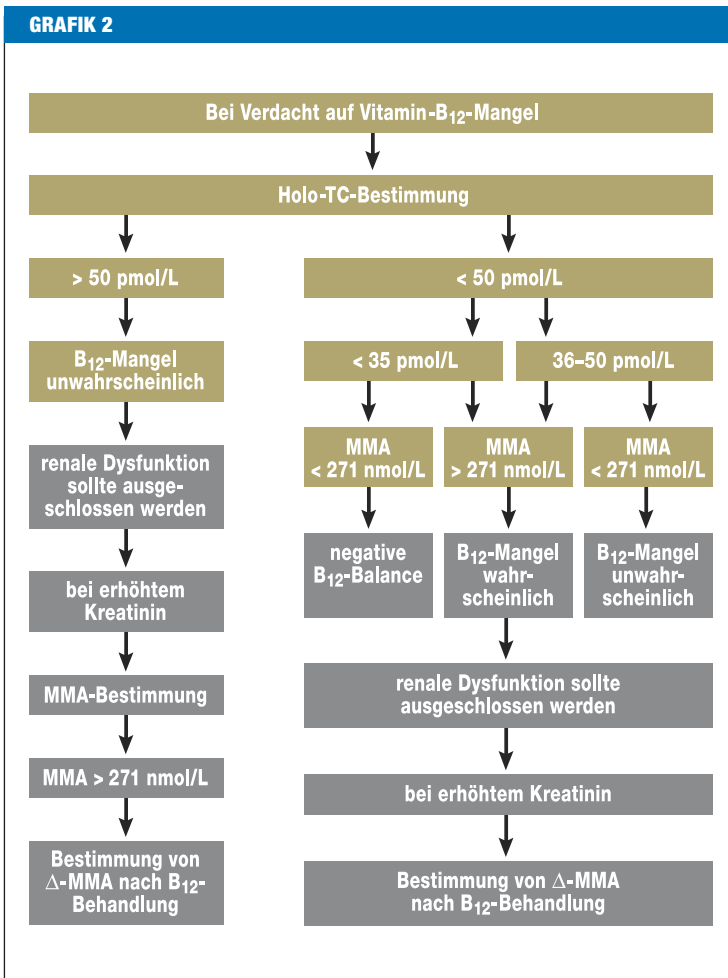
Transport und zelluläre Aufnahme von Vitamin B₁₂; B₁₂, Vitamin B₁₂; TC, Transcobalamin II; MS, Methioninsynthese; Ado, Desoxyadenosyl

Immunoassay steht derzeit als automatisierter Test zur Verfügung. Die Kosten sind etwa doppelt so hoch wie für Gesamt-Vitamin-B₁₂. Angesichts des Kosten-Nutzen-Effekts durch die frühe Erkennung eines B₁₂-Mangels mithilfe von Holo-TC wird sich dieser Test als Laborparameter erster Wahl für den Vitamin-B₁₂-Status etablieren.

Zum Thema Screening auf B₁₂-Mangel besteht noch keine Einigkeit. Ein Screening ist dann sinnvoll, wenn man erste Anzeichen eines B₁₂-Mangels deutlich vor der Entstehung neurologischer oder hämatologischer Anomalien feststellen kann. Deshalb kommen hierfür nur die modernen Biomarker wie Holo-TC und MMA infrage. Obwohl Holo-TC ein sehr früher und MMA ein funktioneller Biomarker für einen B₁₂-Mangel ist, gibt es keinen universellen Marker für den Vitamin-B₁₂-Status, weil Limitationen bezüglich ihrer diagnostischen Aussagekraft bestehen (Grafik 2).

Entwicklung und Klinik des Vitamin-B₁₂-Mangels

Eine unzureichende B₁₂-Aufnahme oder gestörte Resorption führen zu einem Vitamin-B₁₂-Mangel. Den RDI-Empfehlungen („recommended dietary intake“



Schema für die Labordiagnostik des Vitamin-B₁₂-Mangels. ΔMMA ist die Reduktion des Methylmalonsäure(MMA)-Spiegels durch Vitamin-B₁₂-Injektionen um mehr als 200 nmol/L. (Das Schema ist ein eigener Vorschlag zur frühzeitigen Diagnostik von Vitamin-B₁₂-Mangel; bislang gibt es noch keinen Konsensus darüber, inwieweit bei Anwendung obiger Kriterien neurologische Komplikationen des B₁₂-Mangel vermieden werden.)

des National Research Council of the United States National Academy of Sciences) entsprechend, sollten Erwachsene täglich 2,4 µg Vitamin B₁₂ zu sich nehmen, Schwangere bis zu 6 µg (8). Die Ermittlung der erforderlichen B₁₂-Aufnahme basiert auf der Berechnung der B₁₂-Menge, die notwendig ist, um einen normalen hämatologischen Status (normales Hb und mittleres zelluläres Volumen der Erythrozyten [MCV]) zu erhalten und die Remission bei perniziöser Anämie zu bewahren. Zur Zeit der Festlegung der RDI-Empfehlungen waren keine Studien vorhanden, die die direkte Beziehung zwischen B₁₂-Aufnahme und MMA-Konzentration untersuchten. Neue Daten zeigen, dass die Plasmakonzentration von MMA und Homocystein bei Vitamin-B₁₂-Aufnahme sinkt, wohingegen der Holo-TC-Spiegel steigt (9). Eine tägliche Aufnahme von mindestens 6 µg Vitamin B₁₂ führt zu einer optimalen Plasmakonzentration der untersuchten Biomarker (9). Die neueren Studien lassen erkennen, dass die derzeit empfohlene tägliche B₁₂-Aufnahme neu bestimmt

werden sollte und besonders für ältere Menschen zu niedrig erscheint.

Vitamin B₁₂ ist wichtig für die Synthese von DNA, die Bildung und Erhaltung der Myelinscheiden, die Synthese von Neurotransmittern und die Erythropoese. Der klinische Vitamin-B₁₂-Mangel hat zwei wesentliche Manifestationen: die hämatologischen und die neuropsychiatrischen Erkrankungen. Symptome treten sehr häufig schon vor dem Unterschreiten des unteren B₁₂-Referenzlimits auf (6). Die makrozytäre Anämie gilt als später Indikator eines B₁₂-Mangels.

Die durch B₁₂-Mangel bedingte Makrozytose kann durch einen gleichzeitigen Eisenmangel maskiert und damit die Diagnose erschwert werden (e5). Dabei dominiert die Mikrozytose des Eisenmangels über die Makrozytose des B₁₂-Mangels, wenn der Eisenmangel schwerer als der B₁₂-Mangel ist (e6). Der B₁₂-Mangel kann über einen sekundären Effekt auf die Enterozyten einen zusätzlichen Eisenverlust bewirken (e6).

Im Körper bestehen große Vitamin-B₁₂-Speicher, weshalb eine Unterversorgung klinisch erst nach Jahren evident wird. Generell entwickelt sich der B₁₂-Mangel über verschiedene Stadien:

- Speicherentleerung
- metabolisch-funktionelle Störung
- klinische Manifestation.

Die Hyperhomocysteinämie bei B₁₂-Mangel ist neben ihrer Bedeutung als atherogener Risikofaktor auch ein Zeichen für die Hypomethylierung, zum Beispiel von DNA, RNA, Myelin, Phospholipiden oder Neurotransmittern. Die Hypomethylierung wird durch die verminderte Bereitstellung von S-Adenosyl-Methionin (SAM) bedingt, das als universeller Methylgruppendonor dient. B₁₂-Mangel bedingt eine Inhibition der Methionin-Synthase. Dies resultiert in einer verminderten Methionin-Synthase, wodurch die SAM-Konzentration erniedrigt wird. Die funikuläre Spinalerkrankung (Myelose) ist eine häufige neurologische Folgeerkrankung des B₁₂-Mangels. Die bei B₁₂-Mangel beobachteten psychiatrischen wie neurologischen Erkrankungen und kognitiven Störungen, Depressionen oder Demenz können Monate bis Jahre hämatologischen Anomalien vorausgehen beziehungsweise solche treten gar nicht auf.

Morphologische Veränderungen an Blut- und Knochenmarkzellen zählen zu den Hauptsymptomen bei B₁₂-Mangel. Aufgrund ihrer hohen Zellumsatzrate reagiert die Hämatopoese schnell und sensibel auf den blockierten Nucleinsäurestoffwechsel. Die megaloblastäre Anämie bei B₁₂-Mangel entwickelt sich aufgrund einer gestörten DNA-Synthese und einer dadurch bedingten Kernreifungsstörung, wohingegen sich das Zytoplasma normal entwickelt. In der Peripherie beobachtet man morphologisch mehr oder weniger stark veränderte rote Zellen (MCV > 110 fl) und hypersegmentierte Neutrophile.

Risikogruppen

Die Prävalenz eines subklinischen funktionellen B₁₂-Mangels ist bei Verwendung sensitiver und relativ spezifischer Marker, wie MMA, Holo-TC und Homocys-

TABELLE

Risikopopulationen mit hoher Frequenz eines Vitamin-B₁₂-Mangels, die regelmäßig (alle 2 bis 3 Jahre) getestet werden sollten

Gruppe	Ursachen und Bemerkungen
vegetarische, vegane und makrobiotische Diät	niedrige Vitamin-B ₁₂ -Aufnahme mit der Nahrung
neugeborene und gestillte Kleinkinder von sich vegetarisch ernährenden Müttern	niedrige Vitamin-B ₁₂ -Aufnahme mit der Muttermilch
alte Menschen	perniziöse Anämie, Achlorhydrie, durch gastrointestinale Erkrankungen verursachte Malabsorption (Magen-/Darm-Operationen, Gastritis, H. pylori, Atrophie, bakterielle Überwucherung des Darmes, Alkohol)
neurodegenerative und -psychiatrische Erkrankungen	Neuropathien, Demenz, M. Alzheimer, kognitive Störungen, Schizophrenie
chronisch atrophische Corpus-Gastritis	Malabsorption von Vitamin B ₁₂ ; M. Crohn
Erkrankungen des terminalen Ileums	Lymphome des Ileums, Ileumresektion, bakterielle Überwucherung des Ileums
makrozytäre Anämie	niedrige Vitamin-B ₁₂ -Aufnahme oder perniziöse Anämie
chronischer Alkoholismus	niedrige Vitamin-B ₁₂ -Aufnahme, Störung der Vitamin-B ₁₂ -Absorption
Medikamente	Protonenpumpen-Hemmer, H ₂ -Rezeptorantagonisten, Lachgas-Inhalation
Aids-assoziierte Myelopathie	abnormale Vitamin-B ₁₂ -abhängige Transmethylierung

tein, höher als bislang angenommen (10, 11). Risikogruppen für einen Vitamin-B₁₂-Mangel sind (Tabelle):

- Patienten mit ungeklärter Anämie
- Patienten mit ungeklärten neuropsychiatrischen Symptomen
- Patienten mit gastrointestinalen Manifestationen einschließlich Stomatitis, Anorexie und Diarrhö
- ältere Personen (11)
- Vegetarier (4)
- Personen mit gastrointestinalen Erkrankungen, wie Magenresektion, Morbus Crohn oder Helicobacter-pylori-Infektion (12).

Bislang ist nicht systematisch untersucht worden, wie hoch bei den Risikopopulationen die Rate derer ist, die klinische Symptome aufgrund von B₁₂-Mangel entwickeln werden.

In der Bevölkerung liegt die Prävalenz von B₁₂-Mangel bei jüngeren Personen bei 5 bis 7 % (e7, 13). Ein funktioneller B₁₂-Mangel, das heißt erhöhtes MMA und erniedrigtes Holo-TC, ist im Alter weit verbreitet und wurde bei 10 bis 30 % der älteren gesunden Personen über 65 Jahre diagnostiziert (10, 11, 14). Von Senioren wurde eine hohe Prävalenz an leicht abnormalem Vitamin-B₁₂-Status berichtet, trotz Aufnahme der empfohlenen Tagesdosis (> 2,4 µg/Tag). Diesen Mangel ordnet man nicht diätischen Ursachen zu, sondern zum Beispiel einer Malabsorption (15). Bei älteren Patienten mit Vitamin-B₁₂-Mangel aus Strasbourg wiesen 53 % eine Malabsorption auf, 33 % hatten eine perniziöse Anämie, in nur 2 % lag eine diätische Ursache vor und in 11% war die Ätiologie des B₁₂-Mangels ungeklärt (16). Allerdings ist aufgrund der niedrigen RDI-Empfehlungen für Vitamin B₁₂ bei älteren Menschen die diätetische Insuffizienz unterbestimmt.

Die Verwendung synthetischer B₁₂-Präparate schützt ältere Personen vor Mangelercheinungen (e8, 17). Dabei gibt die mit der Nahrung aufgenommene Menge al-

lerdings keinen Hinweis auf den Vitamin-B₁₂-Status, weil die Malabsorption ein häufiger und wichtiger interagierender Faktor ist. Außerdem treten gerade bei älteren Menschen häufig eine atrophische Gastritis, perniziöse Anämie oder Achlorhydrie auf. Erkrankungen, die den gastrointestinalen pH-Wert beeinflussen, führen ebenfalls zu B₁₂-Mangel durch Malabsorption. Die Inzidenz von Helicobacter pylori ist bei älteren Personen hoch und kann zu gastritischer Atrophie führen und damit über eine gestörte Säureproduktion zur B₁₂-Malabsorption (1). So wurde bei Patienten mit B₁₂-Mangel in 56 % Helicobacter pylori festgestellt (18). Bei 40 % der Patienten stieg nach Behandlung des Helicobacter pylori der B₁₂-Spiegel im Serum. Kürzlich wurde berichtet, dass eine längere Therapie des Helicobacter pylori (1 Jahr) einen signifikanten Anstieg des B₁₂- (von 146 auf 271 pmol/L) und eine Abnahme des Homocystein-Spiegels (von 41 auf 13 µmol/L) bewirkte (19). B₁₂-Malabsorption durch Helicobacter-pylori-Infektion kann somit zu Vitamin-B₁₂-Mangel und Hyperhomocysteinämie führen (e9).

Vegetarier haben ein hohes Risiko, einen B₁₂-Mangel zu entwickeln, weil tierische Lebensmittel als hauptsächliche B₁₂-Quellen gelten. Ein funktioneller B₁₂-Mangel (erniedrigtes Holo-TC, erhöhtes MMA und Homocystein) ist bei Vegetariern häufig und abhängig von der Dauer und Form der vegetarischen Diät. In einer Untersuchung an Lacto- und Lacto-ovo-Vegetariern wiesen 63 % der Probanden erhöhtes MMA (> 271 nmol/L), 73 % einen erniedrigten Holo-TC-Spiegel (< 35 pmol/L) und 33 % Hyperhomocysteinämie (> 12 µmol/L) auf. Bei Veganern fand man bei 86 % erhöhtes MMA, bei 90 % erniedrigtes Holo-TC und eine Hyperhomocysteinämie bei 55 % (4).

Personen mit einem erhöhten Bedarf an Vitaminen sind eine weitere Risikogruppe für einen B₁₂-Mangel, zum Beispiel schwangere und stillende Frauen, Patienten

mit Autoimmunerkrankungen oder Personen mit HIV-Infektion. Bei Einnahme von Protonenpumpen-Hemmern kann sich ebenfalls ein B₁₂-Mangel entwickeln.

Darüber hinaus ist ein B₁₂-Mangel bei Patienten mit Nierenerkrankungen verbreitet (20). Trotz normalem Vitamin-B₁₂- beziehungsweise Holo-TC-Plasmaspiegel findet man bei diesen Patienten häufig erhöhte MMA- und Homocystein-Serumkonzentrationen (20). Diese lassen sich durch Vitamin-B₁₂-Substitution korrigieren, was auf einen Mangel vor der Behandlung hindeutet (20). Die Ursache liegt wahrscheinlich in einer gestörten zellulären Aufnahme des Holo-TC, die zu einem intrazellulären Mangel an Vitamin-B₁₂ mit Metabolitanstieg führt. Untersuchungen haben gezeigt, dass Patienten mit Nierenerkrankungen höhere Konzentrationen an Holo-TC haben können, was eigentlich einem B₁₂-Mangel widerspricht (20, 21). Das kann mit der Rolle der Niere bei der Transcobalaminfiltration und einer dadurch bedingten sekundären Akkumulation von Holo-TC erklärt werden. Die Holo-TC-Konzentration im Plasma dieser Patienten gibt daher den funktionellen Vitamin-B₁₂-Status nicht korrekt wieder. Ein sicherer Weg, den Vitamin-B₁₂-Mangel bei Patienten mit Nierenerkrankungen zu bestätigen, ist die Reduktion des MMA-Spiegels durch Vitamin-B₁₂-Injektionen um mehr als 200 nmol/L. Da Patienten mit Nierenerkrankungen auch eine nicht auf B₁₂-Mangel beruhende MMA-Erhöhung aufweisen können, ist die Abgrenzung des B₁₂- Mangels nur durch eine therapeutische MMA-Absenkung möglich (20).

Therapie

Die Behandlung eines B₁₂- Mangels ist abhängig von den zugrunde liegenden Ursachen. Eine blockierte oder reduzierte orale Bioverfügbarkeit wie bei einer perniziösen Anämie erfordert Vitamin-B₁₂-Injektionen. Liegen dagegen keine offensichtlichen Gründe für eine Injektion vor, ist zunächst die orale Substitution eine sinnvolle Strategie.

Eine Vitamin-B₁₂-Supplementation kann präventiv oder therapeutisch sein und hängt davon ab, ob es sich um eine Risikogruppe oder bereits um Betroffene handelt. Bei länger bestehendem B₁₂-Mangel reichen diätetische Modifikationen nicht aus; hier ist eine langfristige B₁₂-Supplementation zur Normalisierung der Stoffwechsellage erforderlich (e10). Bei Vegetariern und älteren Personen mit oraler Vitamin-B₁₂-Supplementation (10 bis 500 µg) wurde gezeigt, dass diese, verglichen mit Personen ohne Supplementation, niedrigere MMA- und höhere Holo-TC- beziehungsweise B₁₂-Spiegel aufweisen. Dies deutet auf die metabolische Wirksamkeit einer oralen Supplementation hin (4, 22). Tägliche Einnahmen von 1 bis 2 mg Cyanocobalamin haben bei älteren Menschen in randomisierten Studien nach mehreren Monaten meist zur Normalisierung der metabolischen Zeichen des B₁₂- Mangels, aber auch zu Verbesserungen neurologischer Symptome, zum Beispiel bei der Gedächtnisleistung, Gangart, bei Vibrationswahrnehmung und Parästhesien, geführt (6, 17). Vidal-Alaball et al. (23) zeigen in randomisierten Studien, dass im Vergleich zur intramuskulären Anwendung hohe orale Do-

sen von Vitamin B₁₂ (1 mg und 2 mg; zu Beginn der Therapie täglich, dann wöchentlich und später monatlich) vergleichbar effektiv bezüglich der Besserung hämatologischer wie neurologischer Symptome sind.

Die Therapieempfehlungen hinsichtlich Dosierung und Anwendung der B₁₂-Substitution sind nicht einheitlich (24). In den USA werden gewöhnlich in der ersten Behandlungswoche täglich 1 mg Vitamin B₁₂ injiziert. Im Folgemonat wird wöchentlich injiziert und danach in monatlichen Abständen (25). In Dänemark wird basierend auf Behandlungsstudien im ersten Monat wöchentlich und anschließend jeden dritten Monat jeweils 1 mg Cyanocobalamin oder Hydroxycobalamin jeden zweiten Monat injiziert (e11).

Durch eine gezielte Diagnostik und Therapiekontrolle kann man Patienten auf die optimale B₁₂-Dosis einstellen. Die Messung der Homocystein- und MMA-Spiegel ist für das Monitoring der Vitamintherapie hilfreich (17). Der Homocystein-Spiegel gibt Hinweise darauf, ob der Vitamin-B-abhängige intrazelluläre Methionin-Zyklus funktioniert, wohingegen MMA spezifisch die Effektivität der B₁₂-abhängigen Reaktionen dokumentiert. Obwohl eine Überdosierung keine negativen Folgen hat, sollte dennoch auf übermäßige Vitamin-B₁₂-Gaben verzichtet werden.

Klinische Kernaussagen

- Ein subtiler, klinisch unauffälliger und labordiagnostisch bislang nicht erfasster Vitamin-B₁₂-Mangel ist in der Allgemeinbevölkerung häufig. Klinische Manifestationen des B₁₂- Mangels reichen von frühen neurologischen bis zu hämatologischen Symptomen.
- Holotranscobalamin (Holo-TC) und Methylmalonsäure (MMA) besitzen, verglichen mit der Vitamin-B₁₂-Bestimmung, eine höhere Sensitivität und Spezifität und gelten daher als moderne Biomarker des B₁₂-Status. Gesamt-Vitamin-B₁₂ führt als Marker zur Unterschätzung der Prävalenz des B₁₂- Mangels.
- Eine Frühdiagnostik des B₁₂- Mangels ist angezeigt, weil neurologische Symptome irreversibel sein können und häufig vor oder ohne hämatologische Manifestationen auftreten.
- Patienten mit neurologischen Symptomen unbekannter Ätiologie sollten auf B₁₂-Mangel und Malabsorption getestet werden. Geringe B₁₂-Aufnahme, Malabsorption, perniziöse Anämie und gastrointestinale Erkrankungen mit pH-Verschiebung sollten bei der Diagnose und Behandlung von B₁₂-Mangel beachtet werden.
- In randomisierten Studien wurde gezeigt, dass eine orale B₁₂-Substitution bei Personen mit normaler Absorption wirksam ist und neurologische wie hämatologische Symptome bessert. Die Therapie sollte durch Bestimmung des B₁₂-Status kontrolliert werden.

Interessenkonflikt

Die Autoren erklären, dass kein Interessenkonflikt im Sinne der Richtlinien des International Committee of Medical Journal Editors besteht.

Manuskriptdaten

eingereicht: 6. 11. 2007, revidierte Fassung angenommen: 19. 5. 2008

LITERATUR

- Sipponen P, Laxen F, Huotari K, Harkonen M: Prevalence of low vitamin B₁₂ and high homocysteine in serum in an elderly male population: association with atrophic gastritis and Helicobacter pylori infection. *Scand J Gastroenterol* 2003; 38: 1209–16.
- Clarke R, Grimley EJ, Schneede J et al.: Vitamin B₁₂ and folate deficiency in later life. *Age Ageing* 2004; 33: 34–41.
- Graham SM, Arvela OM, Wise GA: Long-term neurologic consequences of nutritional vitamin B₁₂ deficiency in infants. *J Pediatr* 1992; 121: 710–4.
- Herrmann W, Schorr H, Obeid R, Geisel J: Vitamin B₁₂ status, particularly holotranscobalamin II and methylmalonic acid concentrations, and hyperhomocysteinemia in vegetarians. *Am J Clin Nutr* 2003; 78: 131–6.
- Lesho EP, Hyder A: Prevalence of subtle cobalamin deficiency. *Arch Intern Med* 1999; 159: 407.
- Kuzminski AM, Del Giacco EJ, Allen RH, Stabler SP, Lindenbaum J: Effective treatment of cobalamin deficiency with oral cobalamin. *Blood* 1998; 92: 1191–8.
- Herrmann M, Schmidt J, Umanskaya N et al.: Stimulation of osteoclast activity by low B-vitamin concentrations. *Bone* 2007; 41: 584–91.
- Institute of Medicine. Dietary reference intakes for thiamin, riboflavin, niacin, vitamin B₆, folate, vitamin B₁₂, pantothenic acid, biotin, and choline. Washington, DC: National Academy Press 2000; 50–95.
- Bor MV, Lydeking-Olsen E, Moller J, Nexo E: A daily intake of approximately 6 microg vitamin B₁₂ appears to saturate all the vitamin B₁₂-related variables in Danish postmenopausal women. *Am J Clin Nutr* 2006; 83: 52–8.
- Herrmann W, Obeid R, Schorr H, Geisel J: The usefulness of holotranscobalamin in predicting vitamin B₁₂ status in different clinical settings. *Curr Drug Metab* 2005; 6: 47–53.
- Obeid R, Schorr H, Eckert R, Herrmann W: Vitamin B₁₂ status in the elderly as judged by available biochemical markers. *Clin Chem* 2004; 50: 238–41.
- Baik HW, Russell RM: Vitamin B₁₂ deficiency in the elderly. *Annu Rev Nutr* 1999; 19: 357–77.
- Herrmann W, Obeid R, Schorr H, Geisel J: Functional vitamin B₁₂ deficiency and determination of holotranscobalamin in populations at risk. *Clin Chem Lab Med* 2003; 41: 1478–88.
- Herrmann W, Schorr H, Bodis M et al.: Role of homocysteine, cystathionine and methylmalonic acid measurement for diagnosis of vitamin deficiency in high-aged subjects. *Eur J Clin Invest* 2000; 30: 1083–9.
- Howard JM, Azen C, Jacobsen DW, Green R, Carmel R: Dietary intake of cobalamin in elderly people who have abnormal serum cobalamin, methylmalonic acid and homocysteine levels. *Eur J Clin Nutr* 1998; 52: 582–7.
- Henoun LN, Noel E, Ben AM, Locatelli F, Blicke JF, Andres E: Cobalamin deficiency due to non-immune atrophic gastritis in elderly patients. A report of 25 cases. *J Nutr Health Aging* 2005; 9: 462.
- Rajan S, Wallace JL, Brodtkin KI, Beresford SA, Allen RH, Stabler SP: Response of elevated methylmalonic acid to three dose levels of oral cobalamin in older adults. *J Am Geriatr Soc* 2002; 50: 1789–95.
- Kaptan K, Beyan C, Ural AU et al.: Helicobacter pylori – is it a novel causative agent in Vitamin B₁₂ deficiency? *Arch Intern Med* 2000; 160: 1349–53.
- Marino MC, de Oliveira CA, Rocha AM et al.: Long-term effect of Helicobacter pylori eradication on plasma homocysteine in elderly patients with cobalamin deficiency. *Gut* 2007; 56: 469–74.
- Obeid R, Kuhlmann MK, Kohler H, Herrmann W: Response of homocysteine, cystathionine, and methylmalonic acid to vitamin treatment in dialysis patients. *Clin Chem* 2005; 51: 196–201.
- Obeid R, Kuhlmann M, Kirsch CM, Herrmann W: Cellular uptake of vitamin B₁₂ in patients with chronic renal failure. *Nephron Clin Pract* 2005; 99: 42–48.
- Garcia A, Paris-Pombo A, Evans L, Day A, Freedman M: Is low-dose oral cobalamin enough to normalize cobalamin function in older people? *J Am Geriatr Soc* 2002; 50: 1401–4.
- Vidal-Alaball J, Butler CC, Cannings-John R et al.: Oral vitamin B₁₂ versus intramuscular vitamin B₁₂ for vitamin B₁₂ deficiency. *Cochrane Database Syst Rev* 2005; CD004655.
- Hvas AM, Nexo E: Diagnosis and treatment of vitamin B₁₂ deficiency – an update. *Haematologica* 2006; 91: 1506–12.
- Pruthi RK, Tefferi A: Pernicious anemia revisited. *Mayo Clin Proc* 1994; 69: 144–50.

Anschrift für die Verfasser

Prof. Dr. med. habil. Dr. rer. nat. Wolfgang Herrmann
 Universitätsklinikum des Saarlandes
 Klinische Chemie und Laboratoriumsmedizin/Zentrallabor
 Gebäude 57
 66421 Homburg/Saar
 E-Mail: prof.wolfgang.herrmann@uniklinikum-saarland.de

SUMMARY**Causes and Early Diagnosis of Vitamin B₁₂ Deficiency**

Introduction: Vitamin B₁₂ deficiency is widespread. Among the population groups at risk are older people, vegetarians, pregnant women, and patients with renal or intestinal diseases. The neurological symptoms of vitamin B₁₂ deficiency are unspecific and can be irreversible. Early detection is therefore important, using the most sensitive and specific markers available. **Methods:** Selective literature review. **Results and discussion:** Total serum vitamin B₁₂ is a late, relatively insensitive and unspecific biomarker of deficiency. Holotranscobalamin (holo-TC), also known as active B₁₂, is the earliest laboratory parameter for B₁₂ deficiency, while methyl malonic acid (MMA) is a functional B₁₂ marker that will increase when the B₁₂ stores are depleted. Isolated lowering of holo-TC shows B₁₂ depletion (negative B₁₂ balance), while lowered holo-TC plus elevated MMA and homocysteine indicates a metabolically manifest B₁₂ deficiency, although there still may be no clinical symptoms. The diagnostic use of holo-TC allows treatment to be instituted before irreversible neurological damage occurs. As the first clinical manifestations of vitamin B₁₂ deficiency are unspecific, those at risk should have their B₁₂ status checked regularly, every two to three years. Because no randomized controlled trials have yet been completed, the diagnostic and therapeutic measures proposed here are merely recommendations.

Dtsch Arztebl 2008; 105(40): 680–5
 DOI: 10.3238/arztebl.2008.0680

Key words: vitamin B₁₂, neurological diagnosis, diagnosis, treatment concept, homocysteine



Mit „e“ gekennzeichnete Literatur:
www.aerzteblatt.de/ii4008

The English version of this article is available online:
www.aerzteblatt-international.de

ÜBERSICHTSARBEIT

Ursachen und frühzeitige Diagnostik von Vitamin-B₁₂-Mangel

Wolfgang Herrmann, Rima Obeid

eLITERATUR

- e1: Masalha R, Chudakov B, Muhamad M, Rudoy I, Volkov I, Wirguin I: Cobalamin-responsive psychosis as the sole manifestation of vitamin B₁₂ deficiency. *Isr Med Assoc J* 2001; 3: 701–3.
- e2: Lorenz S, Vogeser M, Muller-Schunk S, Pfister HW: Clinically and MRI documented funicular myelosis in a patient with metabolic vitamin B₁₂ deficiency but normal vitamin B₁₂ serum level. *J Neurol* 2003; 250: 1010–1.
- e3: Carmel R, Jacobsen DW: Homocystein in health an disease. Cambridge: University Press, 2001.
- e4: Loikas S, Lopponen M, Suominen P et al.: RIA for serum holo-transcobalamin: method evaluation in the clinical laboratory and reference interval. *Clin Chem* 2003; 49: 455–62.
- e5: Obeid R, Geisel J, Schorr H, Hubner U, Herrmann W: The impact of vegetarianism on some haematological parameters. *Eur J Haematol* 2002; 69: 275–9.
- e6: Herbert V, Das KC: The role of vitamin B₁₂ and folic acid in hemato- and other cell-poiesis. *Vitam Horm* 1976; 34: 1–30.
- e7: Herrmann W, Obeid R, Jouma M: Hyperhomocysteinemia and vitamin B-12 deficiency are more striking in Syrians than in Germans – causes and implications. *Atherosclerosis* 2003; 166: 143–50.
- e8: Rajan S, Wallace JI, Beresford SA, Brodtkin KI, Allen RA, Stabler SP: Screening for cobalamin deficiency in geriatric outpatients: prevalence and influence of synthetic cobalamin intake. *J Am Geriatr Soc* 2002; 50: 624–30.
- e9: Serin E, Gumurdulu Y, Ozer B, Kayaselcuk F, Yilmaz U, Kocak R: Impact of *Helicobacter pylori* on the development of vitamin B₁₂ deficiency in the absence of gastric atrophy. *Helicobacter* 2002; 7: 337–41.
- e10: Schneede J, Dagnelie PC, van Staveren WA, Vollset SE, Refsum H, Ueland PM: Methylmalonic acid and homocysteine in plasma as indicators of functional cobalamin deficiency in infants on macrobiotic diets. *Pediatr Res* 1994; 36: 194–201.
- e11: Bastrup-Madsen P, Helleberg-Rasmussen I, Norregaard S, Halver B, Hansen T: Long term therapy of pernicious anaemia with the depot cobalamin preparation betolvex. *Scand J Haematol* 1983; 31: 57–62.